





Área: Ciencias de la Salud

Disciplina: Medicina

Tipo de artículo: Informe de caso

Osteosarcoma de rodilla en una paciente indígena

Autores

Alberto Ortega-Rosales ^a, , Gilda Romero-Ulloa ^a,
, Christian Medina-Suescun ^a, , Katiuska
Cervantes Moyano ^a, 

Afiliación institucional

a. Hospital General Marco Vinicio Iza.

Identificación de la responsabilidad y contribución de los autores

Los autores declaran haber contribuido de forma similar en la idea original, diseño del estudio, recolección de datos, análisis de datos, redacción del borrador y redacción del artículo.

Correspondencia

Alberto Ortega-Rosales, betoo.javi@gmail.com,
Nueva Loja - Ecuador.

Fecha de envío: 14/09/2020

Fecha de aprobación: 24/10/2020

Fecha de publicación: 05/01/2021

Fuente de financiamiento

Los autores no recibieron fondos específicos para este trabajo.

Conflicto de interés

Los autores declaran no tener conflictos de interés con la publicación de este artículo.

Citación sugerida

Ortega Rosales A, Romero-Ulloa G, Medina-Suescun C, Cervantes-Moyano K. Osteosarcoma de rodilla en una paciente indígena: Informe de caso. Rev. Cien. Ec. [Internet]. 2020;2(6):1-6. doi: 10.23936/rce.v2i6.11

Resumen

El osteosarcoma forma parte de un grupo de tumores óseos, muy agresivos, cuyo diagnóstico se fundamenta en la combinación de resultados clínicos, radiográficos y patológicos; sin embargo, el diagnóstico histopatológico definitivo se basa en la presencia de un estroma sarcomatoso maligno, asociado con la producción de hueso osteoide y tejido tumoral. En pacientes adultos, el desarrollo de este tipo de tumor es relativamente infrecuente. Antes del advenimiento de la quimioterapia, las tasas de supervivencia a cinco años para los pacientes con osteosarcoma eran muy bajas. Dada la problemática y la rareza de este tipo de neoplasias, los pacientes con sospecha de un osteosarcoma deben ser evaluados de una manera muy cuidadosa para llegar a un diagnóstico correcto con anticipación, con la finalidad de evitar sobretratamientos o subtratamientos. A continuación, se realiza un reporte inusual de caso clínico de una paciente adulta, indígena, que acudió por presentar una masa gigante en rodilla derecha, de larga evolución, tratada anteriormente con uso exclusivo de medicina ancestral, en la que se llegó al diagnóstico de osteosarcoma a través de un estudio histopatológico. Desafortunadamente rechazó el protocolo terapéutico propuesto, alegando que prefiere seguir tratándose con medicina ancestral, ausentándose a los controles médicos, por lo que no fue posible determinar su pronóstico. El propósito del presente estudio es compartir nuestra experiencia además de discutir algunas características actuales sobre el tema.

Palabras clave: osteosarcoma; rodilla; diagnóstico; histología;

*Osteosarcoma of the knee in an indigenous patient***Abstract**

Osteosarcoma is part of a group of very aggressive bone tumors, whose diagnosis is based on the combination of clinical, radiographic and pathological results; however, the definitive histopathological diagnosis is based on the presence of a malignant sarcomatous stroma, associated with production of osteoid bone and tumor tissue. In adult patients, the development of this type of tumor is relatively rare. Before the advent of chemotherapy, five-year survival rates for patients with osteosarcoma were very low. Given the problems and rarity of this type of neoplasm, patients with suspected osteosarcoma must be evaluated very carefully to reach a correct diagnosis in advance, in order to avoid overtreatment or under-treatment. Herein, we present an unusual case of a woman, indigenous patient, presented with a giant mass in the right knee, of long evolution, previously treated with exclusive use of ancestral medicine, who was diagnosed with osteosarcoma through a histopathological study. Unfortunately, but she declined the proposed therapeutic protocol, alleging that she prefers treatment with ancestral medicine, and was lost to follow-up so it was not possible to determine her prognosis. The purpose of this study is to share our experience in addition to discussing some current characteristics on the subject.

Keywords: osteosarcoma; knee; diagnosis; histopathological;

Abstrato

O osteossarcoma faz parte de um grupo de tumores ósseos muito agressivos, cujo diagnóstico se baseia na combinação de resultados clínicos, radiográficos e patológicos; entretanto, o diagnóstico histopatológico definitivo se baseia na presença de um estroma maligno sarcomatoso, associado à produção de osso osteóide e tecido tumoral. Em pacientes adultos, o desenvolvimento deste tipo de tumor é relativamente raro. Antes do advento da quimioterapia, as taxas de sobrevivência de cinco anos para pacientes com osteossarcoma eram muito baixas. Dados os problemas e a raridade deste tipo de neoplasia, os pacientes com suspeita de osteossarcoma devem ser avaliados muito cuidadosamente para se chegar a um diagnóstico correto com antecedência, a fim de evitar tratamento excessivo ou subtratamento. Aqui, apresentamos um caso incomum de uma mulher, paciente indígena, apresentada com uma massa gigante no joelho direito, de longa evolução, previamente tratada com uso exclusivo da medicina ancestral, que foi diagnosticada com osteossarcoma através de um estudo histopatológico. Infelizmente, mas ela recusou o protocolo terapêutico proposto, alegando que prefere o tratamento com a medicina ancestral, e se perdeu para o acompanhamento, de modo que não foi possível determinar seu prognóstico. O objetivo deste estudo é compartilhar nossa experiência, além de discutir algumas características atuais sobre o assunto.

Palavras-chave: osteossarcoma; joelho; diagnóstico; histopatológico;

Introducción.

Los osteosarcomas son tumores malignos poco frecuentes que surgen de un precursor de células madre mesenquimales que produce osteoide (tejido óseo inmaduro) ¹. Se presenta predominantemente en niños y adolescentes, con una incidencia anual de 1 a 3 casos por millón de individuos, lo que representa aproximadamente el 0,2 % de los tumores malignos y el 15 % de los tumores óseos primarios ².

Los sitios más comunes para el desarrollo de tumores son los huesos largos, típicamente el fémur distal o el húmero

proximal; la manifestación en otros sitios es rara ³. La metástasis hematógena ocurre precozmente, además de tener una alta incidencia, rápida progresión, alta mortalidad y ser difícil de tratar ⁴. En consecuencia, el estudio del osteosarcoma se ha convertido en un tema importante de interés para la comunidad médica⁵.

La edad de aparición del osteosarcoma tiene dos picos. El primer pico se da en edades comprendidas entre los 10 y 20 años, representando aproximadamente el 60 % de todos los casos de osteosarcoma; el segundo pico se da en adultos mayores de

40 años, lo que representa el 13 % de todos los casos ⁶. Cuando el osteosarcoma ocurre en pacientes menores de 40 años, generalmente se considera secundario a la enfermedad ósea de Paget o lesiones óseas irradiadas ⁷; por tanto, el osteosarcoma primario en los adultos es muy raro. Ha sido demostrado que estos pacientes tienen un peor pronóstico al aumentar la edad ⁸.

Dada la problemática que ofrece este tipo de neoplasia, se realiza este reporte inusual de caso clínico de una paciente adulta diagnosticada con osteosarcoma en rodilla, con el propósito de compartir nuestra experiencia además de discutir algunas características actuales sobre el tema.

Reporte de caso

Paciente femenina de 43 años de edad, nacida en Ecuador, residente en una zona rural de la provincia de Sucumbíos, Ecuador, de etnia Shuar, sin antecedentes patológicos personales ni familiares de importancia, que acudió al servicio de consulta externa de Traumatología-Ortopedia de una unidad hospitalaria de segundo nivel de atención en la ciudad de Lago Agrio, por presentar crecimiento de masa a nivel de la rodilla derecha, de aparición repentina y sin ninguna causa aparente, de aproximadamente 6 años de evolución, que imposibilita la bipedestación y la marcha. Refirió no haber recibido ningún tipo de tratamiento farmacológico, y que solamente fue tratada con medicina tradicional a base de hierbas autóctonas de la región.

Al examen físico llamó la atención una masa tumoral a nivel de la rodilla derecha, de superficie irregular de aproximadamente 20 cm x 15 cm, de consistencia dura, con presencia de una fístula a nivel de borde lateral, con secreción serosa, fétida (figura 1. Panel A y B). Se realizó una radiografía (Rx) anteroposterior y lateral de la rodilla derecha, en la que se evidenció gran lesión irregular con un patrón radial, con compromiso de la cortical de la tibia y el peroné (figura 2). Una tomografía axial computarizada (TAC) corroboró una gran masa perióstica expansiva, de aspecto circunferencial que infiltraba tibia y peroné (figura 3. Panel A y B).

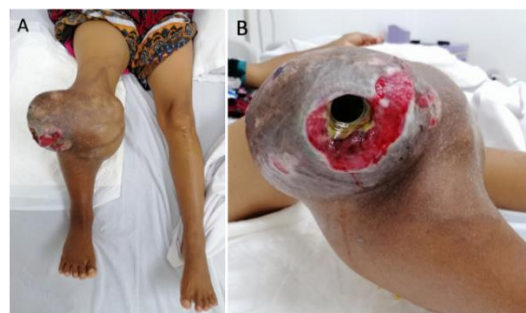

Figura 1. (Panel A: vista anteroposterior, panel B: vista lateral). Masa tumoral a nivel de la rodilla derecha, de consistencia dura, con presencia de una fístula a nivel de borde lateral.

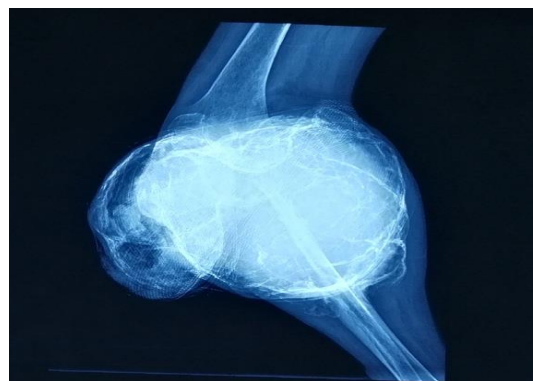

Figura 2. Radiografía lateral de la rodilla derecha donde se aprecia gran lesión irregular, con un patrón radial, que compromete cortical de tibia y peroné.

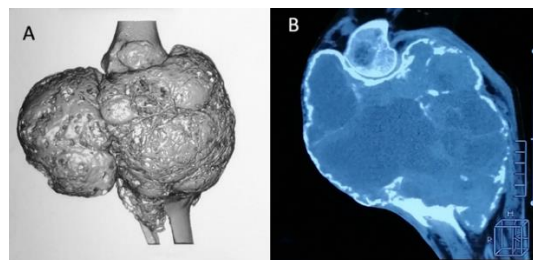


Figura 3. (Paneles A y B). TAC que muestra una gran masa perióstica expansiva, de aspecto circunferencial que infiltra tibia y peroné.

Los paraclínicos de ingreso revelaron leucocitos de 12.500/mm³, neutrófilos: 80 %, eritrocitos: 2.33/mm³, hemoglobina de 6.9 g/dL, hematocrito: 21,3 %, velocidad de eritrosedimentación: 30 mm/h, proteína C reactiva: 25 mg/L, fosfatasa alcalina 825,87 U/L, lactato deshidrogenasa de 520 U/L. Los exámenes serológicos para virus de inmunodeficiencia humana y sífilis fueron negativos.

La paciente permaneció hospitalizada, recibiendo antibioticoterapia empírica en

base de ceftriaxona, transfusiones de hemoderivados para corregir anemia, curaciones de sitio afectado cada 48 horas. Se realizó biopsia para estudio histológico, mismo que mostró abundante producción de una matriz ósea osteoide con marcada atipia nuclear, sugestivo de osteosarcoma (figura 4). Con resultado positivo de malignidad, la paciente fue referida a un hospital de oncología de III nivel de complejidad para el respectivo manejo multidisciplinar de su cuadro clínico.

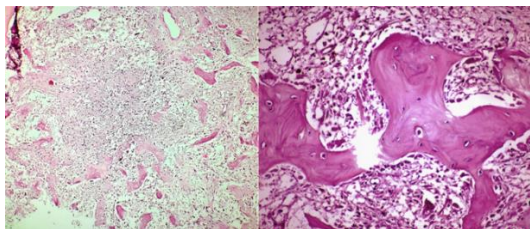


Figura 4. Estudio histopatológico donde se aprecia una matriz ósea osteoide con marcada atipia nuclear, sugestiva de osteosarcoma.

Discusión

La mayoría de los estudios sobre el diagnóstico y el tratamiento del osteosarcoma se han centrado en adolescentes. Rara vez se habla del osteosarcoma en adultos, donde generalmente se presentan como neoplasias secundarias, atribuidas a la transformación sarcomatosa de la enfermedad de Paget, sarcomas secundarios a radioterapia, infartos óseos o algunas otras lesiones óseas benignas⁶. Antes del advenimiento de la quimioterapia, las tasas de supervivencia a cinco años de los pacientes con osteosarcoma eran muy bajas⁹; en contraste con el caso presentado, la paciente tiene una historia clínica de crecimiento tumoral de más de cinco años de evolución, que no ha recibido ningún tipo de farmacoterapia, y que solamente ha sido tratada con medicina tradicional de la comunidad Shuar.

El diagnóstico de osteosarcoma se basa en la combinación de resultados clínicos, radiográficos y patológicos. La mayoría de los pacientes con osteosarcoma presentan dolor localizado, típicamente de varios meses de duración. El dolor con frecuencia comienza después de una lesión y puede aumentar y disminuir con el tiempo. Los síntomas sistémicos como fiebre, pérdida de peso y malestar general están ausentes. El hallazgo más importante en la exploración

física es una masa de tejido blando, que con frecuencia es grande y sensible a la palpación. Los osteosarcomas tienen predilección por la región metafisaria de los huesos largos. Los sitios más frecuentes de afectación, en orden descendente, son el fémur distal, la tibia proximal, el húmero proximal, el fémur medio y proximal y otros huesos¹⁰. La evaluación de laboratorio suele ser normal, excepto por las elevaciones de la fosfatasa alcalina (FA), lactato deshidrogenasa (LDH) y velocidad de eritrosedimentación (VSG)¹¹; aunque las anomalías de laboratorio no se correlacionan con la extensión de la enfermedad, se ha demostrado que un nivel muy alto de LDH se asocia con un resultado clínico precario¹².

La primera prueba diagnóstica que despierta la sospecha de un tumor óseo primario es generalmente una radiografía simple de la zona afectada. Los rasgos característicos de los osteosarcomas convencionales incluyen destrucción del patrón óseo trabecular normal, márgenes indistintos y ausencia de respuesta ósea endóstica. El hueso afectado se caracteriza por una mezcla de áreas radiopacas y radiolúcidas, destrucción de la corteza y formación de nuevo periostio. La masa de tejido blando asociada se osifica de forma variable y puede tener un patrón radial o de "sol naciente"¹³, hallazgos radiológicos similares al presente caso.

El diagnóstico histológico correcto de un osteosarcoma se puede predecir hasta en dos tercios de los pacientes que tienen características radiográficas, clínicas y una localización del tumor que son sugestivas de esta neoplasia¹⁴. Sin embargo, ningún hallazgo radiográfico es patognomónico y se requiere una biopsia para el diagnóstico definitivo. El diagnóstico diferencial primario incluye otros tumores óseos malignos (sarcoma de Ewing, linfoma y metástasis), también ciertos tumores óseos benignos (condroblastoma, osteoblastoma) y afecciones no neoplásicas como osteomielitis, histiocitosis de células de Langerhans y quistes óseos aneurismáticos¹⁵. El diagnóstico histopatológico definitivo se basa en la presencia de un estroma sarcomatoso maligno, asociado con la producción de hueso osteoide tumoral. Se cree que los osteosarcomas surgen de una célula madre mesenquimal que es capaz de diferenciarse hacia tejido fibroso, cartílago o hueso. Como resultante, comparten muchas

características con los condrosarcomas y fibrosarcomas; sin embargo, los condrosarcomas y fibrosarcomas se distinguen por la falta de una matriz ósea, que es necesaria para el diagnóstico del osteosarcoma ¹⁶.

A pesar de la respuesta favorable de los osteosarcomas a la quimioterapia, la cirugía es un componente necesario de la terapia curativa. Aunque todos los pacientes con sarcomas en las extremidades son candidatos a la amputación, el énfasis en el resultado funcional ha centrado los esfuerzos en los procedimientos para preservar las extremidades; sin embargo, para evitar sacrificar el resultado oncológico, el control del tumor debe ser la principal preocupación terapéutica y el resultado funcional, un objetivo secundario ¹⁷. No existe un consenso mundial sobre un enfoque de quimioterapia estándar para el osteosarcoma. El desarrollo de la quimioterapia adyuvante ha sido en gran parte empírico, con la mayoría de los regímenes que incorporan doxorubicina y cisplatino con o sin metotrexato en dosis altas (6 a 12 g/m² con rescate de leucovorina) ¹⁸.

Conclusión

A pesar de haber llegado a un diagnóstico definitivo, la paciente decidió rechazar el protocolo terapéutico sugerido, expresó claramente su deseo de mantener tratamiento con medicina tradicional en su comunidad, suspendió el seguimiento médico en nuestra unidad asistencial, por lo cual no fue posible determinar el desenlace del caso clínico. Dada la problemática de este tipo de neoplasias, los pacientes con características clínicas y radiológicas sugestivas de un osteosarcoma deben ser evaluados de una manera muy cuidadosa para llegar a un diagnóstico correcto y precoz, antes de iniciar cualquier tipo de tratamiento, con la finalidad de instaurar una terapia óptima que permita mejorar el pronóstico de los pacientes.

Referencias

- Huang J, Bi W, Han G, Jia J, Xu M, Wang W. The multidisciplinary treatment of osteosarcoma of the proximal tibia: a retrospective study. *BMC Musculoskelet Disord*. 2018;19(1):315. doi:10.1186/s12891-018-2245-x.
- Xu Q, Gao T, Zhang B, Zeng J, Dai M. Primary osteosarcoma in elderly patients: A report of three cases. *Oncol Lett*. 2019;18(2):990-996. doi:10.3892/ol.2019.10446.
- Wu G, Liang Q, Liu Y. Primary osteosarcoma of frontal bone: A case report and review of literature. *Medicine (Baltimore)*. 2017;96(51):e9392. doi:10.1097/MD.0000000000009392.
- Williams RF, Fernandez-Pineda I, Gosain A. Pediatric Sarcomas. *Surg Clin North Am*. 2016;96(5):1107-1125. doi:10.1016/j.suc.2016.05.012.
- Kelleher FC, O'Sullivan H. Monocytes, Macrophages, and Osteoclasts in Osteosarcoma. *J Adolesc Young Adult Oncol*. 2017;6(3):396-405. doi:10.1089/jayao.2016.0078.
- Mirabello L, Troisi RJ, Savage SA. Osteosarcoma incidence and survival rates from 1973 to 2004: data from the Surveillance, Epidemiology, and End Results Program. *Cancer*. 2009;115(7):1531-1543. doi:10.1002/cncr.24121.
- Joo MW, Shin SH, Kang YK, et al. Osteosarcoma in Asian Populations Over the Age of 40 Years: A Multicenter Study. *Ann Surg Oncol*. 2015;22(11):3557-3564. doi:10.1245/s10434-015-4414-6.
- Xin S, Wei G. Prognostic factors in osteosarcoma: A study level meta-analysis and systematic review of current practice. *J Bone Oncol*. 2020;21:100281. Published 2020 Feb 21. doi:10.1016/j.jbo.2020.100281.
- PDQ Pediatric Treatment Editorial Board. Osteosarcoma and Malignant Fibrous Histiocytoma of Bone Treatment (PDQ®): Health Professional Version. In: PDQ Cancer Information Summaries. Bethesda (MD): National Cancer Institute (US); March 25, 2020.
- Yao H, Wang B, Wen L, et al. Comparison of clinical features, management and outcomes of osteosarcoma located in proximal fibula and proximal tibia: a propensity score matching analysis. *BMC Cancer*. 2018;18(1):1195. doi:10.1186/s12885-018-5062-6.

11. Hao H, Chen L, Huang D, Ge J, Qiu Y, Hao L. Meta-analysis of alkaline phosphatase and prognosis for osteosarcoma. *Eur J Cancer Care (Engl)*. 2017;26(5). doi:10.1111/ecc.12536.
12. Fu Y, Lan T, Cai H, Lu A, Yu W. Meta-analysis of serum lactate dehydrogenase and prognosis for osteosarcoma. *Medicine (Baltimore)*. 2018;97(19):e0741. doi:10.1097/MD.00000000000010741.
13. Durfee RA, Mohammed M, Luu HH. Review of Osteosarcoma and Current Management. *Rheumatol Ther*. 2016;3(2):221-243. doi:10.1007/s40744-016-0046-y.
14. Ferguson JL, Turner SP. Bone Cancer: Diagnosis and Treatment Principles. *Am Fam Physician*. 2018;98(4):205-213.
15. Kumar R, Kumar M, Malhotra K, Patel S. Primary Osteosarcoma in the Elderly Revisited: Current Concepts in Diagnosis and Treatment. *Curr Oncol Rep*. 2018;20(2):13. doi:10.1007/s11912-018-0658-1.
16. Jundt G. Neues zur WHO-Klassifikation der Knochentumoren [Updates to the WHO classification of bone tumours]. *Pathologe*. 2018;39(2):107-116. doi:10.1007/s00292-017-0396-4.
17. Zhang Y, Yang J, Zhao N, et al. Progress in the chemotherapeutic treatment of osteosarcoma. *Oncol Lett*. 2018;16(5):6228-6237. doi:10.3892/ol.2018.9434
18. Durfee RA, Mohammed M, Luu HH. Review of Osteosarcoma and Current Management. *Rheumatol Ther*. 2016;3(2):221-243. doi:10.1007/s40744-016-0046-y