






Siringofibroadenoma ecrino

Eccrine syringofibroadenoma

Howard Romo Cevallos ^a María Martínez Guillen ^{b,*}, María Lissette Castro Laaz ^c Jesús Antonio Secaira Enríquez ^d
Jennifer del Rocío Merchán Moreira ^e

^a Omni Hospital, Guayaquil, Ecuador; howardromo@yahoo.com

^b Centro Dermatológico DERM, Omni Hospital, Guayaquil, Ecuador; martinezguillenmaria1@gmail.com

^c Hospital General Marco Vinicio Iza, Lago Agrio, Ecuador; maria_50_50@hotmail.com

^d Centro Médico Integral Fusion Medical, Guayaquil, Ecuador; dr_jesus_secaira@hotmail.com

^e Centro Médico AFAMEDIC, Guayaquil, Ecuador; jennymerchan_150@hotmail.com

* Correspondencia: María Martínez Guillen; martinezguillenmaria1@gmail.com

Citation: Romo H., Martínez, M., Castro M., et al. Siringofibroadenoma ecrino. *Revista Ciencia Ecuador* 2023, 5, 23.
<http://dx.doi.org/10.23936/rce>

Academic Editor

Received: 8/07/2023

Accepted: 30/7/2023

Published: 30/7/2023

Publisher's Note: Ciencia Ecuador stays neutral with regard to jurisdictional claims in published maps and institutional affiliations.



Copyright: © 2023 by the authors. Submitted for possible open access publication under the terms and conditions of the Creative Commons Attribution (CC BY) license (<https://creativecommons.org/licenses/by/4.0/>).

Resumen: El siringofibroadenoma ecrino es conocido como una neoplasia benigna anexial infrecuente; derivada de las células de las glándulas sudoríparas ecrinas. Este tumor por lo general se presenta en pacientes de edad avanzada; como un nódulo solitario localizado en extremidades, pero también puede manifestarse como pápulas, placas o nódulos múltiples. Su forma clínica es inespecífica y las neoplasias malignas se consideran en el diagnóstico diferencial. Sin embargo, los hallazgos histopatológicos son típicos. Es de suma importancia confirmar el diagnóstico clínico e histopatológico, a través de la inmunohistoquímica. El principal tratamiento es la escisión quirúrgica, aunque este se seleccionará según la circunscripción de la lesión. Con la finalidad de ilustrar una presentación típica del tumor, presentamos un caso de siringofibroadenoma ecrino, incluyendo el tratamiento quirúrgico y su resultado.

Palabras claves: Siringofibroadenoma ecrino, Neoplasia, Glándula ecrina.

Abstract: Eccrine syringofibroadenoma is known as a rare benign adnexal neoplasm derived from eccrine sweat gland cells. This tumor usually presents in elderly patients as a solitary nodule located on the extremities, but it can also present

as papules, plaques, or multiple nodules. Its clinical form is nonspecific and malignant neoplasms are considered in the differential diagnosis. However, the histopathological findings are typical. It is very important to confirm the clinical diagnosis and histopathological, through of immunohistochemistry. The main treatment is surgical excision, although this will be selected according to the circumstance of the lesion. To illustrate a typical presentation of the tumor, we present a case of eccrine syringofibroadenoma, including surgical treatment and its outcome.

Keywords: Eccrine syringofibroadenoma, Neoplasm, Eccrine glands.

1. Introducción

El siringofibroadenoma ecrino se describe como un cambio epitelial reactivo a otros padecimientos cutáneos subyacentes, que comprenden desde dermatosis inflamatorias hasta neoplasias como el carcinoma escamocelular y el hemangioendotelioma epitelioide. Este se caracteriza histológicamente por una gran hiperplasia epidérmica en varios puntos, compuesta por fascículos delicados anastomosados de células epiteliales con apariencia basaloide, que reflejan diferenciación ductal ecrina. Fue descrito por Mascaró por primera vez en 1963 como un tumor benigno con diferenciación ecrina. (1)

Se caracteriza clínicamente por la presencia de pápulas o nódulos de color blanquecino o eritematoso, su localización más frecuente es en palmas y plantas. Afecta a pacientes generalmente en la sexta década de vida, y no se ha evidenciado predilección por sexo (2). Existe una clasificación que lo divide en cuatro formas clínicas, la primera que se puede presentar como un nódulo solitario que se localiza en extremidades en pacientes de avanzada edad; la segunda como múltiples pápulas eritematosas con superficie áspera, que se acompañan de otras manifestaciones cutáneas, están asociados con displasia ectodérmica, y se manifiestan en pacientes en la segunda década de vida; la tercera forma como múltiples lesiones palmoplantares sin hallazgos cutáneos asociados; y la última que representa una forma rara de siringofibroadenoma unilateral que caracteriza un mosaicismo genético (3).

Se han conocido casos de pacientes que presentan siringofibroadenoma con carcinoma escamocelular; aunque, se conoce que es un tumor de comportamiento

indolente sin evidencia de malignidad, de crecimiento lento, que puede tener recurrencia de ulceración superficial pero no invasión local o metástasis. El tratamiento dependerá de varios factores como del número, localización y resecabilidad de las lesiones. Se puede utilizar una escisión simple, láser, radioterapia, y cirugía micrográfica de Mohs.

2. Presentación de caso

Se reporta un caso de paciente masculino de 53 años, residente en la ciudad de Guayaquil, Ecuador, con antecedentes patológicos personales de obesidad mórbida, diabetes mellitus tipo 2, hipertensión arterial, hepatopatía, y amputación de pie izquierdo. El paciente presentó dos lesiones tipo placas verrucosas con bordes irregulares, de 5 cm y 1.5 cm de diámetro cada una, con superficie húmeda, de color blanquecino y levemente eritematosa, simulando un aspecto empedrado, localizadas en el tercio inferior de pierna izquierda, cerca del muñón, con varios años de evolución. No manifestó síntomas acompañantes. Se procedió a realizar biopsia escisional, con resección completa de la lesión y se observó una evolución favorable. Los hallazgos encontrados en la histopatología fueron compatibles con sirin-gofibroadenoma ecrino.

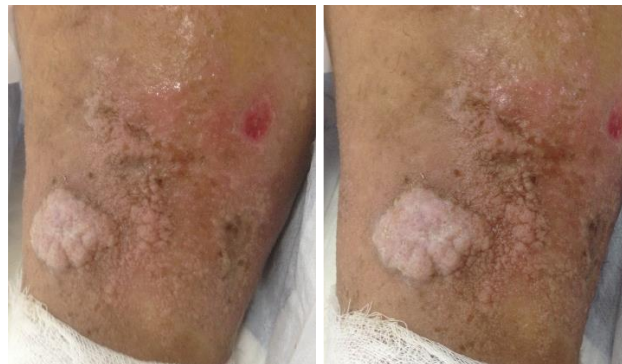

Figura 1. Se observa placas verrucosas con bordes irregulares, de superficie húmeda, blanquecinas y con leve eritema (fotografías autorizadas por el paciente).

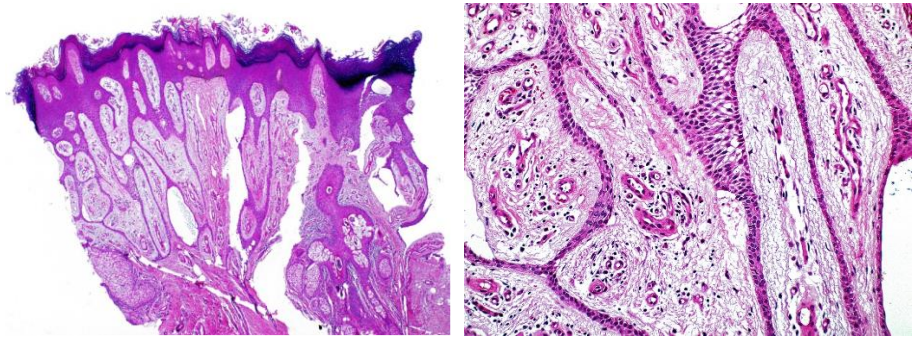


Figura 2. Microscopía óptica. Hematoxilina-eosina 10X. Piel. Panorámica. Las bandas epiteliales tienen diferenciación hacia el conducto sudoríparo.

3. Discusión

El siringofibroadenoma ecrino es una lesión benigna muy infrecuente con características histopatológicas distintas y variables presentaciones clínicas (3). Se ha ligado con trauma ecrino repetitivo, lo que ocasiona una hiperplasia reactiva de curso benigno; sin embargo, se han descrito varios casos de transformación hacia la malignidad (4).

Su presentación clínica no tiene predilección por sexo o edad. Aparece como una pápula solitaria o abundantes pápulo-nódulos diseminados, lineales o en racimos (5). Puede manifestarse en cualquier área del cuerpo; pero suele predominar en las extremidades, producto a que en estas zonas se encuentra la mayor cantidad de glándulas sudoríparas (6) (7). En cuanto a la histopatología, independientemente del subtipo clínico, todas sus variantes comparten los rasgos histológicos. El tratamiento estará en relación con la localidad, el número y la reseabilidad de las lesiones. Principalmente se realiza una escisión simple. En el caso del paciente presentado, sus lesiones son compatibles según la clasificación clínica con una placa solitaria, por su localización y la edad del paciente. El paciente además padecía de diabetes mellitus tipo 2 mal controlada de base, con complicaciones micro y macroangiopáticas que se manifestaron con pie diabético, con posterior amputación del pie izquierdo, lo que implicó la modificación de los puntos de apoyo. Hay otras enfermedades que se han asociado con siringofibroadenoma ecrino, como úlcera por quemadura, liquen plano erosivo, amiloidosis, piel periostomal, penfigoide ampolloso, y acantoma de células claras. (7)

4. Conclusiones

Mediante este caso logramos establecer la importancia de conocer los hallazgos histopatológicos del siringofibroadenoma ecrino. El correcto reconocimiento de esta condición, que completa el espectro amplio de proliferaciones siringofibroadenomatosas, ayudará a evitar inapropiadas interpretaciones histopatológicas en lo que corresponde a asociaciones tumorales.

La relevancia de este caso se engloba en la conducta médica a seguir, porque, a pesar de que se ha descrito que es una enfermedad benigna, la literatura reporta casos de conversión a siringofibroadenocarcinoma, coexistencia de siringofibroadenoma ecrino con carcinoma escamocelular o porocarcinoma ecrino. (8)

Identificación de la responsabilidad y contribución de los autores: Los autores declaran haber contribuido en idea original (HR), parte metodológica (HR, MM), redacción del borrador (MC, JS, JM) y redacción del artículo (HR, MM, MC, JS, JM).

Aspectos éticos: Previo a realizar el presente estudio de caso, se efectuó la firma del respectivo consentimiento informado voluntario del paciente respetando las normas de bioética y protección de identidad.

Revisión por pares El manuscrito fue revisado por pares ciegos y fue aprobado oportunamente por el Equipo Editorial de la revista CIENCIA ECUADOR.

Disponibilidad de datos y materiales Los datos que sustentan este manuscrito están disponibles bajo solicitud al autor correspondiente.

Fuente de financiamiento Este estudio es autofinanciado.

Conflicto de intereses: No existen conflictos personales, profesionales, financieros o de otro tipo.

Referencias

1. Kalpana A Bothale SDM. PubMed. [Online].; 2018 [cited 2023 Junio 24. Available from: <https://pubmed.ncbi.nlm.nih.gov/19052430/>.
2. Nitin K Patil AKBSHLDJ. PubMed. [Online].; 2022 [cited 2023 Junio 24. Available from: <https://pubmed.ncbi.nlm.nih.gov/36561398/>.
3. Lina Paola González-Cardona JOPMMCMTB. Dermatologia, revista mexicana. [Online].; 2021 [cited 2023 Junio 24. Available from: <https://dermatologiarevistamexicana.org.mx/article/siringofibroadenoma-ecrino-reactivo-secundario-a-pie-diabetico/>.
4. Caroline Bertolini Bottino TFGFRGAMD,RBLCJM. PubMed. [Online].; 2015 [cited 2023 Junio 24. Available from: <https://pubmed.ncbi.nlm.nih.gov/26312727/>.
5. Roberto Rheingantz da Cunha Filho LJQGJCR,JFN. PubMed. [Online].; 2021 [cited 2023 Junio 24. Available from: <https://pubmed.ncbi.nlm.nih.gov/33593701/>.
6. Hina Ali Khan PK,BW. PubMed. [Online].; 2021 [cited 2023 Junio 24. Available from: <https://pubmed.ncbi.nlm.nih.gov/34097755/>.

7. Roberto Rheingantz da Cunha Filhoa LJQGJCRJFN. ANAIS BRASILEIROSDE DERMATOLOGIA. [Online].; 2020 [cited 2023 Junio 24. Available from: <http://www.anaisdermatologia.org.br/en-reactive-eccrine-syringofibroadenoma-triggered-by-articulo-S0365059621000052>.
8. Eun Jung Ko KYPHJKJHSSJS. PubMed. [Online].; 2016 [cited 2023 Junio 24. Available from: <https://pubmed.ncbi.nlm.nih.gov/27904279/>.
9. Ji Su Lee HPHSYSC. PubMed. [Online].; 2020 [cited 2023 Junio 24. Available from: <https://pubmed.ncbi.nlm.nih.gov/33911710/>.